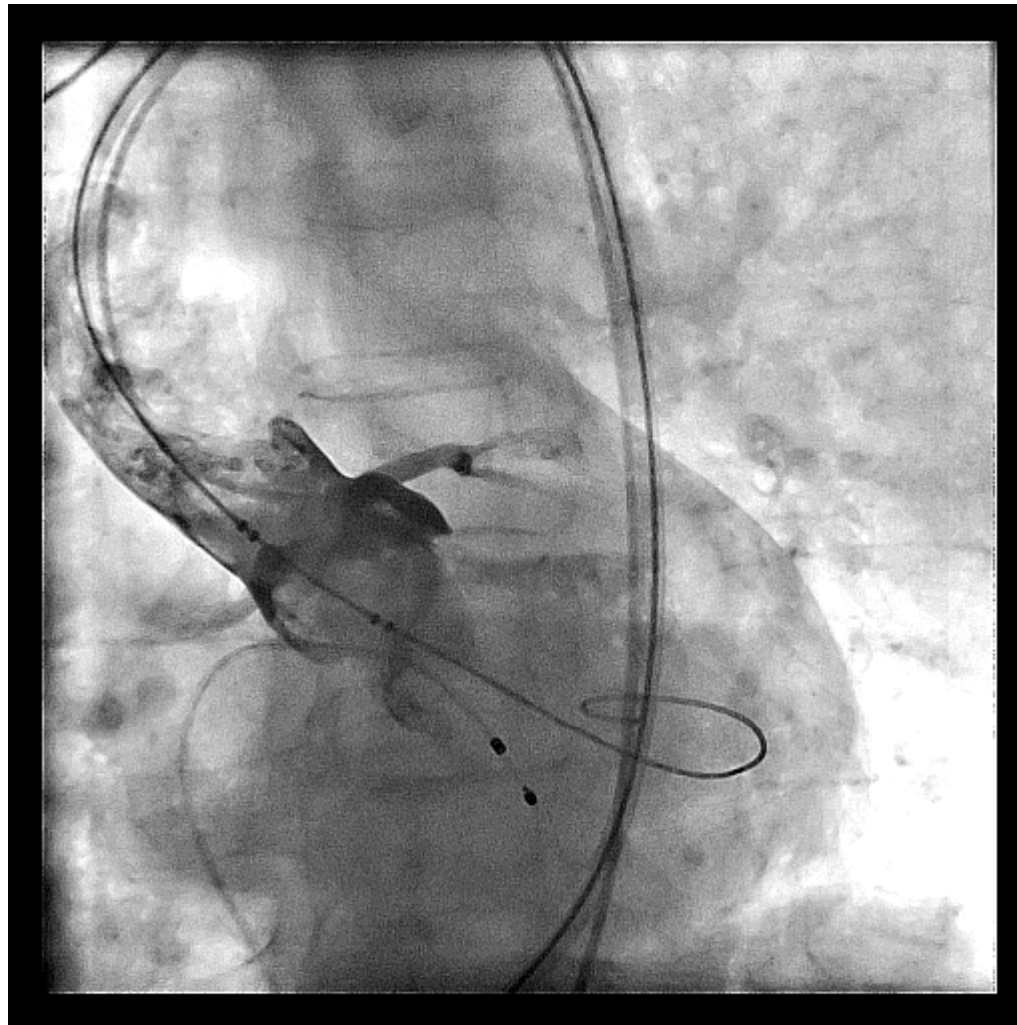


# הזרקה לאורטה העולה במהלך ולוולופלסטיקה אורטלית טרם השתלת מסתם בצנתר (TAVI)

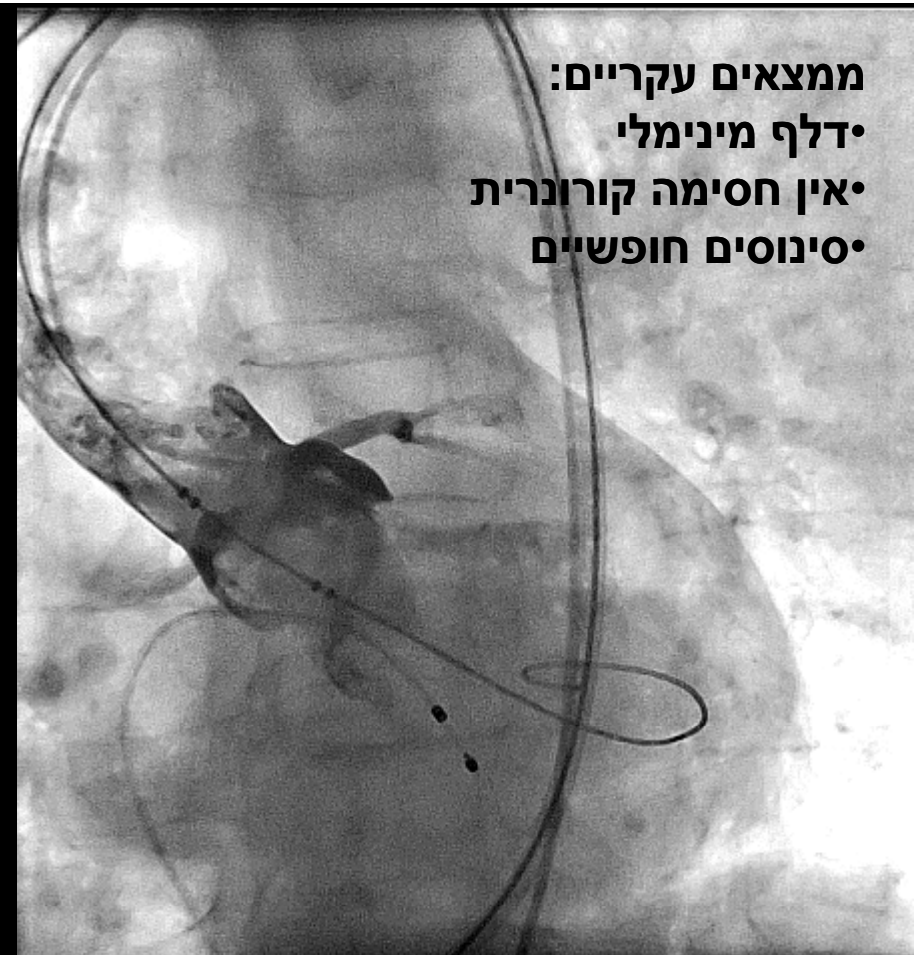
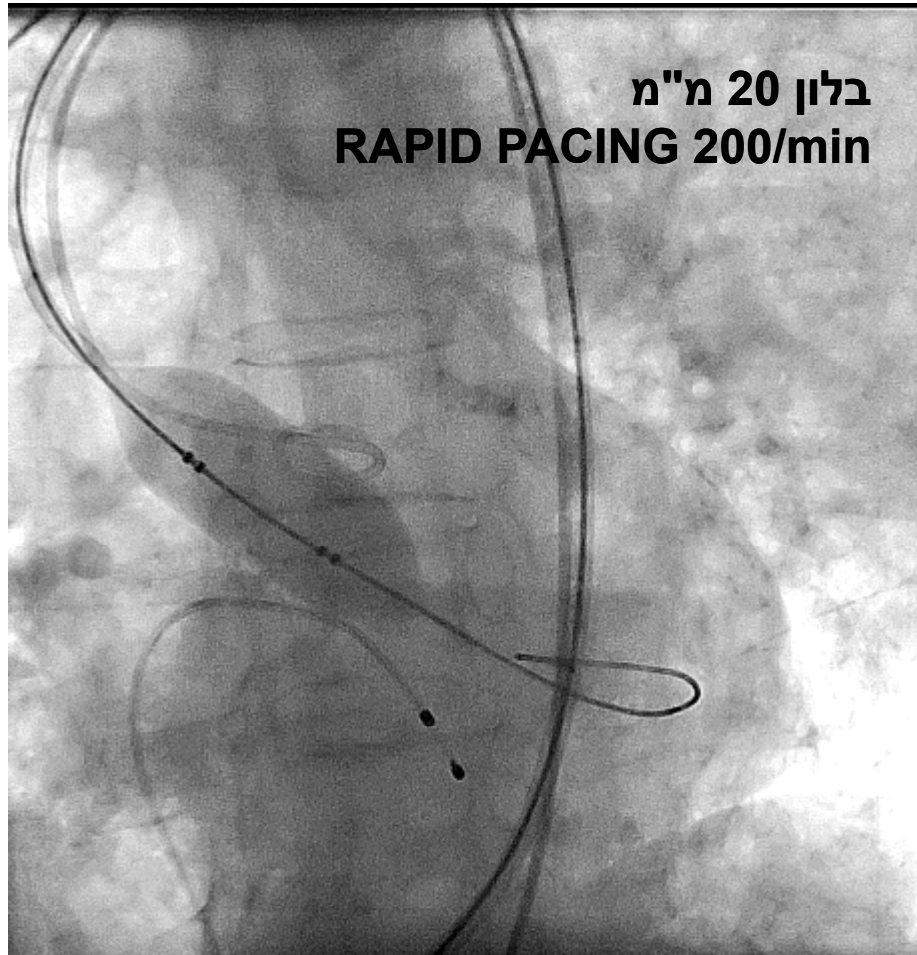


פר"ן קורנובסקי  
פר"ן עבד עסלי  
ד"ר חנה וקנין-אסא  
מרכז רפואי רבין

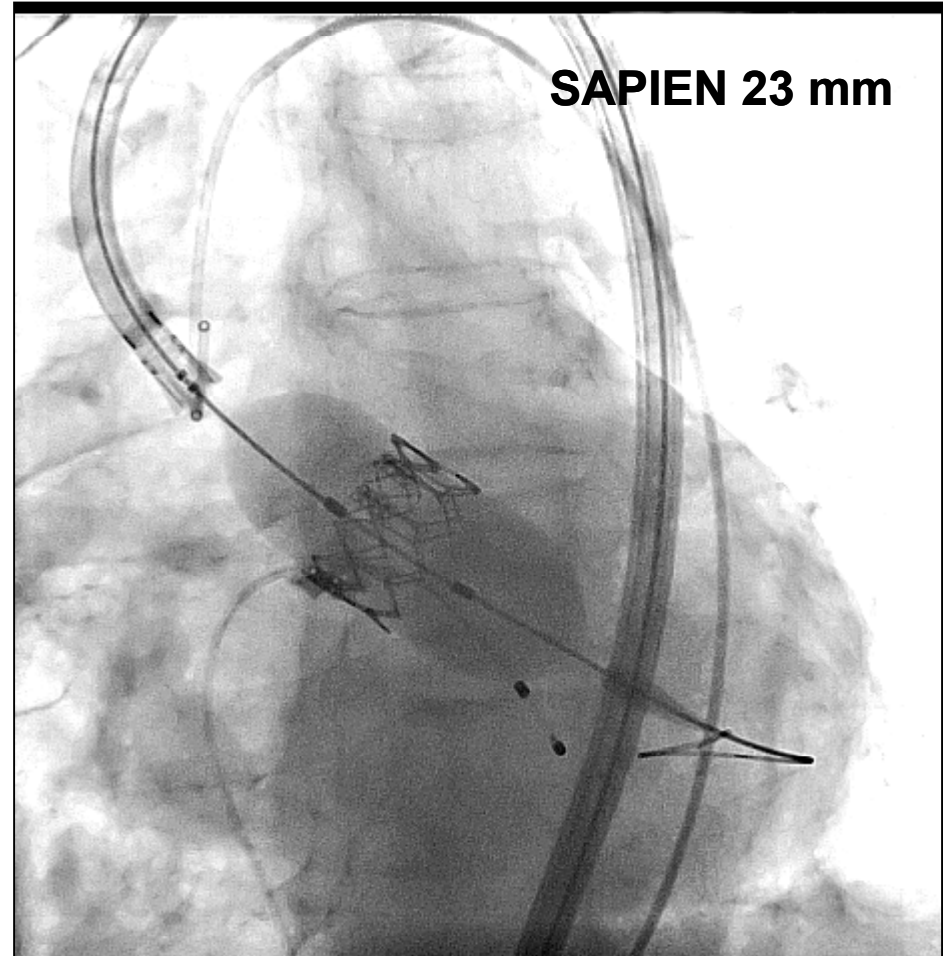
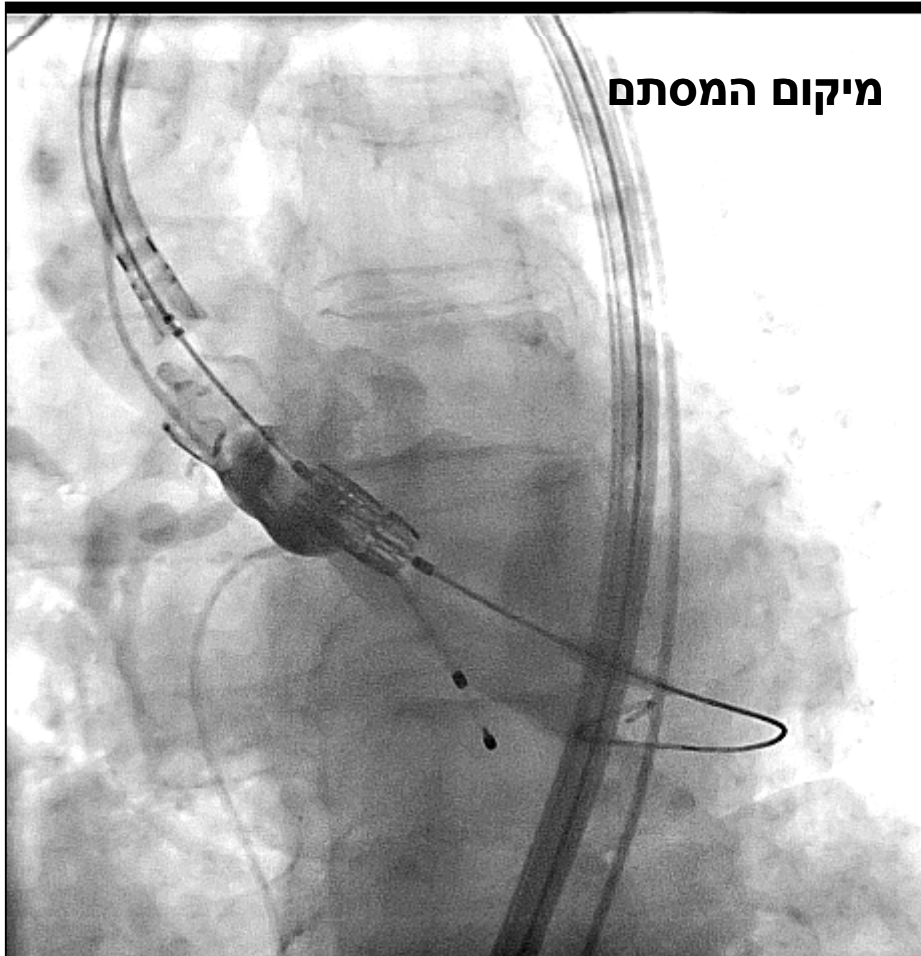
# רקע והסבר

- פעולת השתלת מסתם בצנתר (TAVI) דורשת התייחסות קפדנית לגודל המסתם הנטיבי לצורך בחירת אופטימלית של קוטר המסתם המושתל.
- השתלת מסתם קטן מדי או גדול מדי עלולה לגרום לסיבוכים קשים וקטלניים במהלך ההשתלה או לאחר מכן.
- במהלך השתלת מסתם מסוג SAPIEN בעיקר, נוהגים מצנתרים רבים לבצע הזרקה של חומר ניגוד לשורש האורטה במהלך הקיצוב המהיר והולוולופלסיקה המקדימה את השתלת המסתם.
- הזרקה זו נועדה לבחון את הנושאים הבאים:
  - מידת הדלף המתקבל במהלך ניפוח הבלון
  - הערכה IN VIVO של קוטר האנולוס של המסתם האורטלי
  - האפשרות לחסימה של העורק הכלילי השמאלי הראשי ו\או הימני
  - מידת מילוי הסינוסים בשורש האורטה בחומר ניגוד
- במקרה הנדון מודגמת טכניקה זו במהלך פעולה השתלת מסתם מסוג SAPIEN בגודל 23 מ"מ בחולה בת 84 הסובלת מהיצרות קריטית במסתם ומדדי תחלואה מוגברים לניתוח AVR.

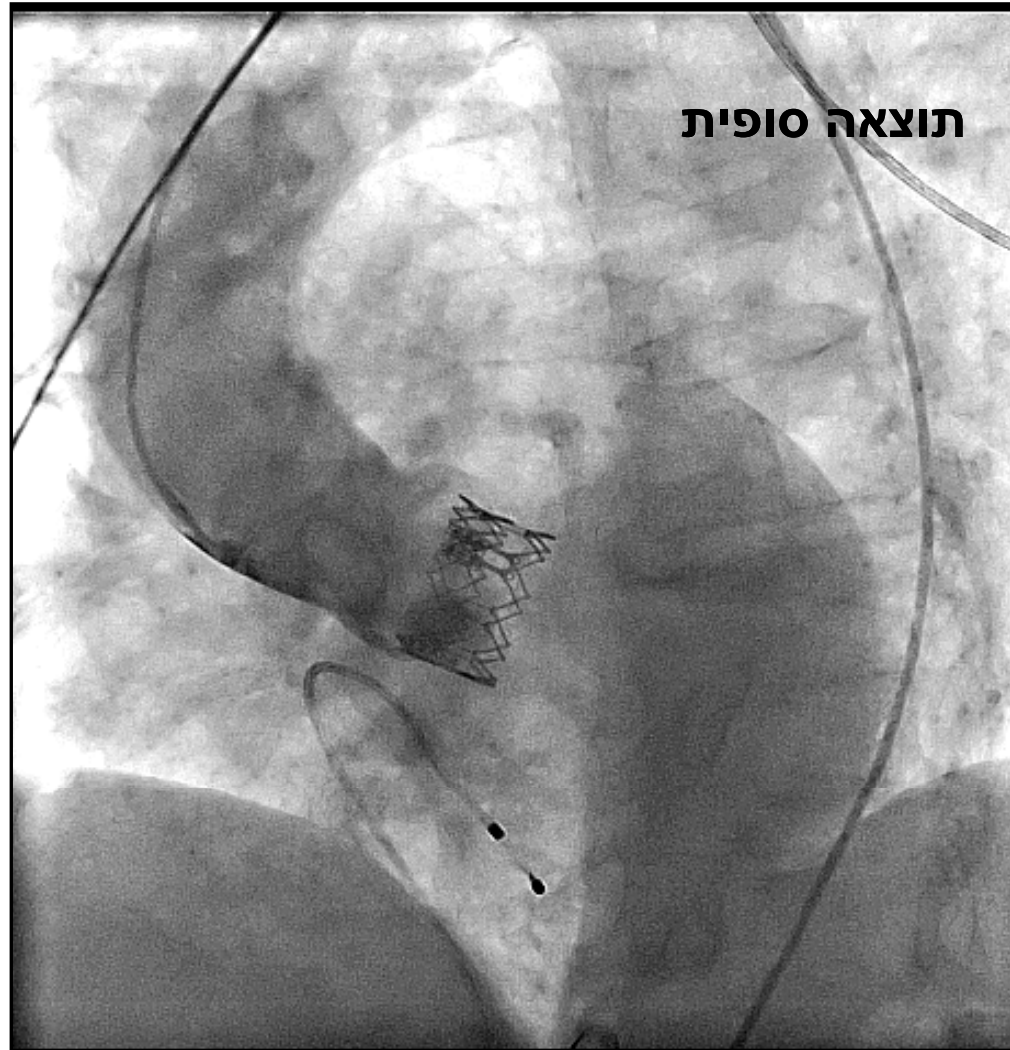# הזרקת חומר ניגוד במהלך ולוולופלסטיקה



# השתלת מסתם האורטלי



# תוצאה לאחר ההשתלה



# מסקנות

- הזרקה של חומר ניגוד לשורש האורטה במהלך הולוולופלסיקה המקדימה את פעולת TAVI עשויה לשפר את הדיוק בבחירת גודל המסתם האורטלי ולאתר מראש פוטנציאל לסיבוכים קשים.
- **טכניקה זו מסוגלת לסייע בהשגת אופטימיזציה של השתלת המסתם.**