

# דיסקציה טראומטית של העורק הימני בגבר צעיר

ד"ר אורן אגרנט

ד"ר עמית שגב

מרכז רפואי ע"ש שיבא

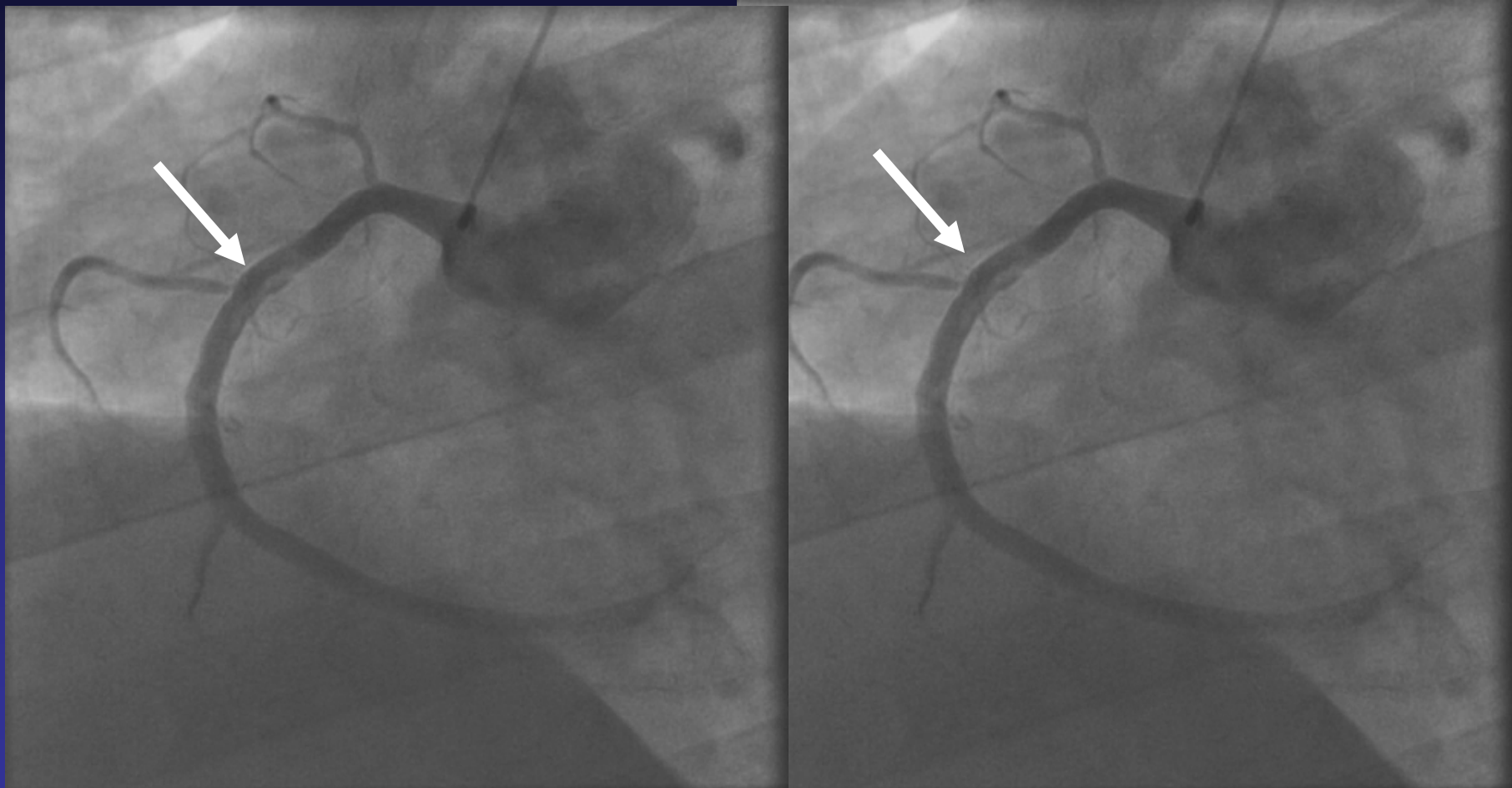


# תאור המקרה

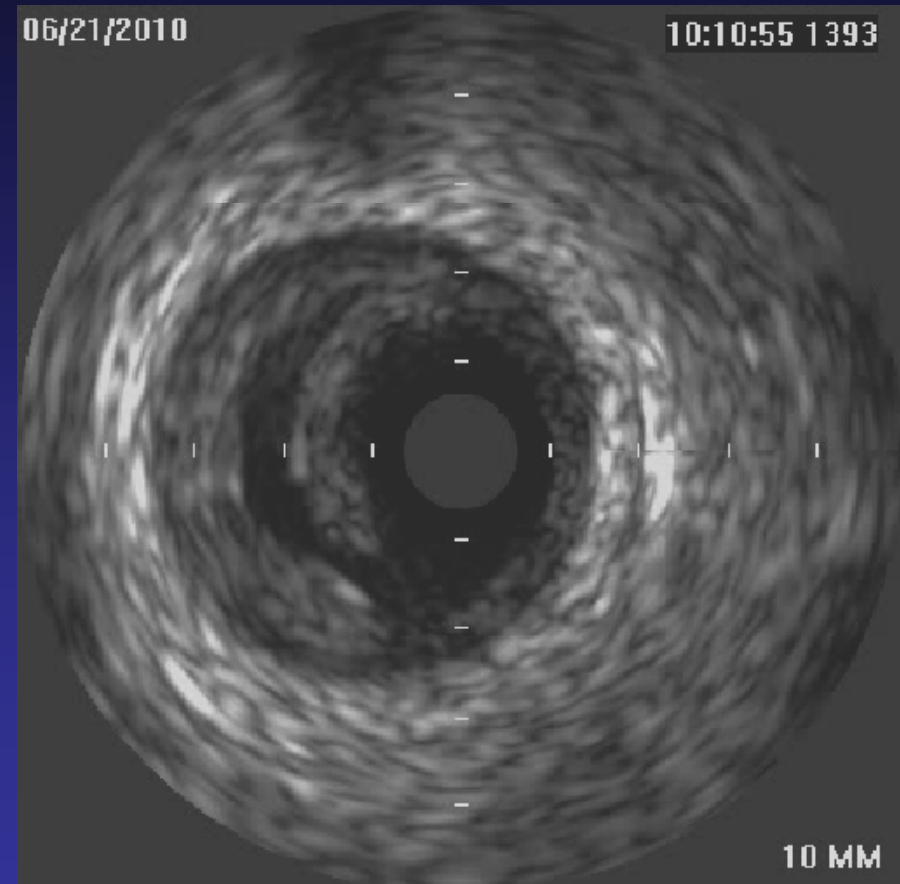
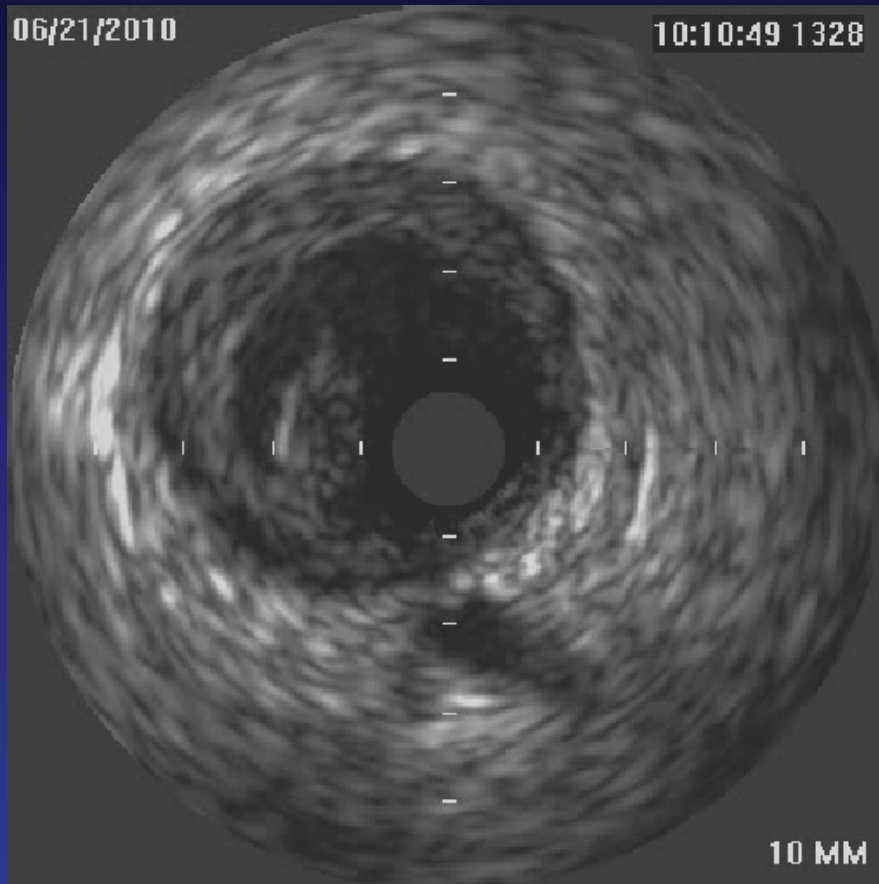
- גבר בן 33 בריא בד"כ.
- ביום קבלתו מעורב בקטטה בכל חלקי גופו כולל בבית החזה.
- במעבדה בקבלתו עדות לראבדומיוליזיס וא"ס כליות חדה.
- באק"ג תמונה של אוטם תחתון.
- באקו הפרעה אזורית תחתונה אחורית.
- עבר צנתור במהלך אשפוזו...



# העורק הימני



# IVUS - ללא מילימטרים...



# לאחר השתלת תומך

