

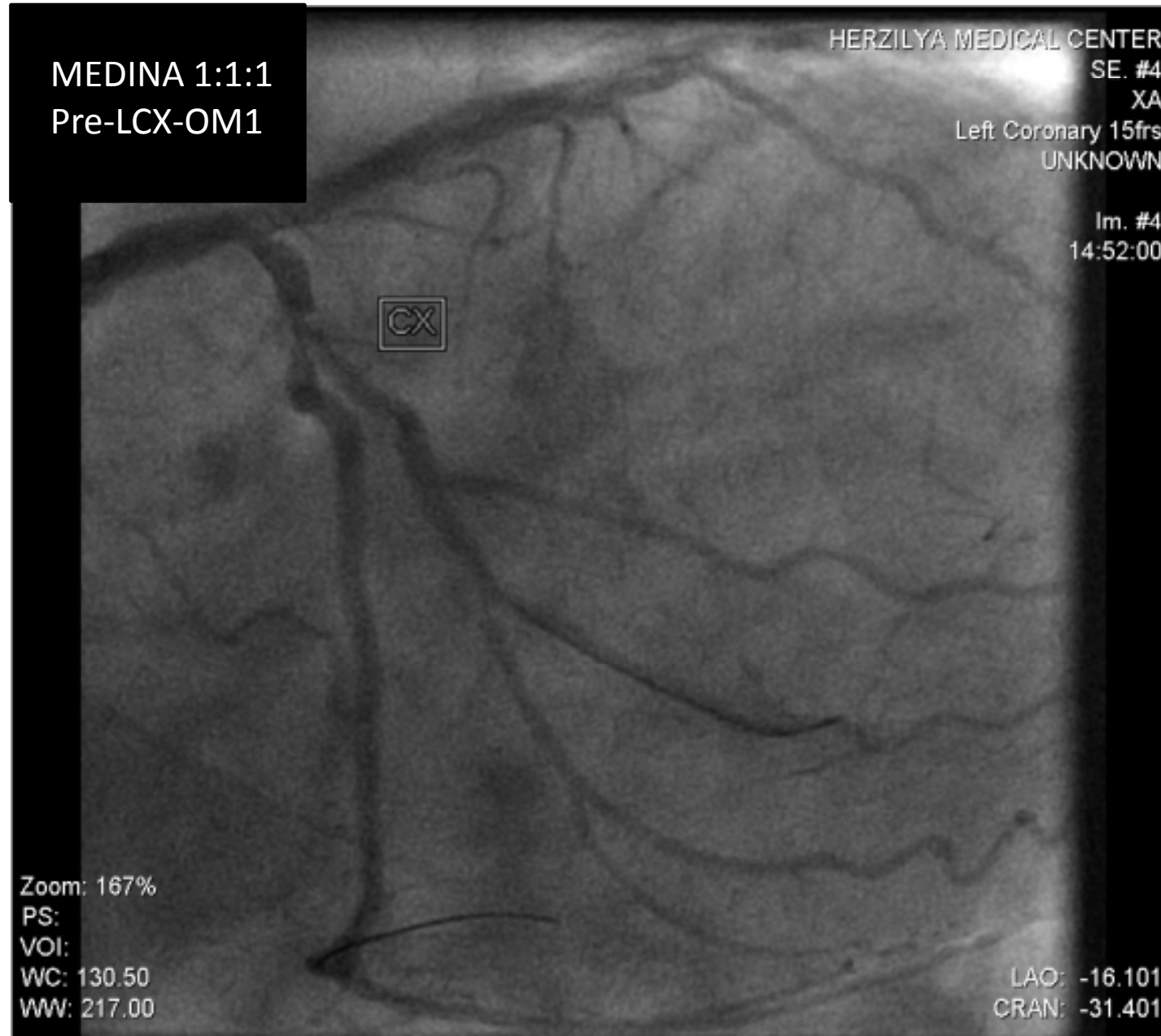השתלת סטנט TRYTON משולב עם DES בביפורקציה פרוקסימלית של העורק העוקף



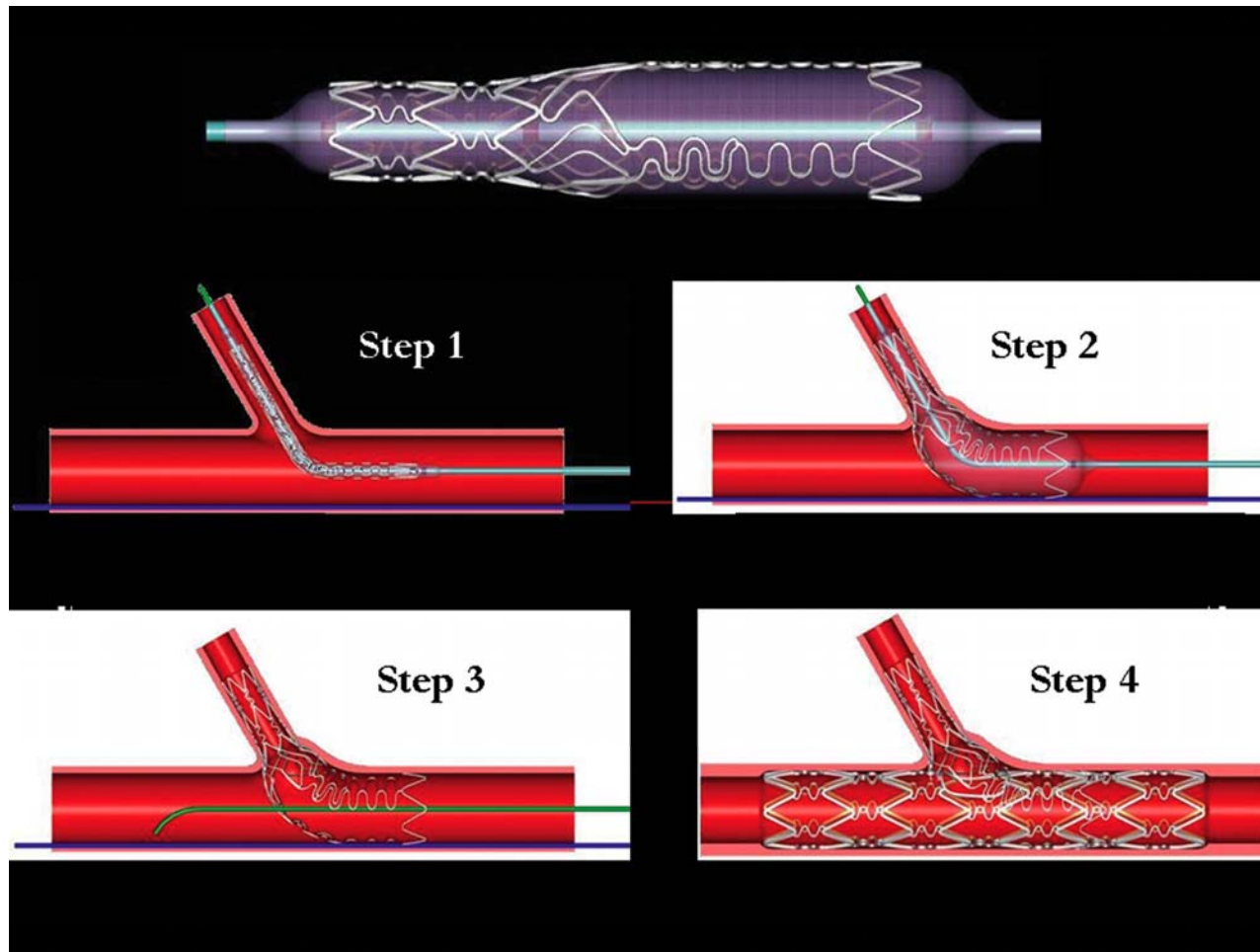
פר"רן קורנובסקי
ד"ר חנה וקנין-אסא
מר יוסי גוטליב
מר קובי פסיס

המרכז הרפואי הרצליה - HMC

בן 72 סימפטומטי וחודש לאחר אנגיופלסטיקה ל LAD והיצרות שארית בצומת LCX-OM1



שיטת הטיפול: סטנט לביפורקציה מסוג TRYTON
מהענף הראשי לתוך ענף המשנה ובנוסף DES לענף הראשי



Ttyton stent
into OM1
After Pre-Dilatation

HERZILYA MEDICAL CENTER

SE. #10

XA

Left Coronary 15frs

UNKNOWN

Im. #10

14:57:33

Zoom: 167%

PS:

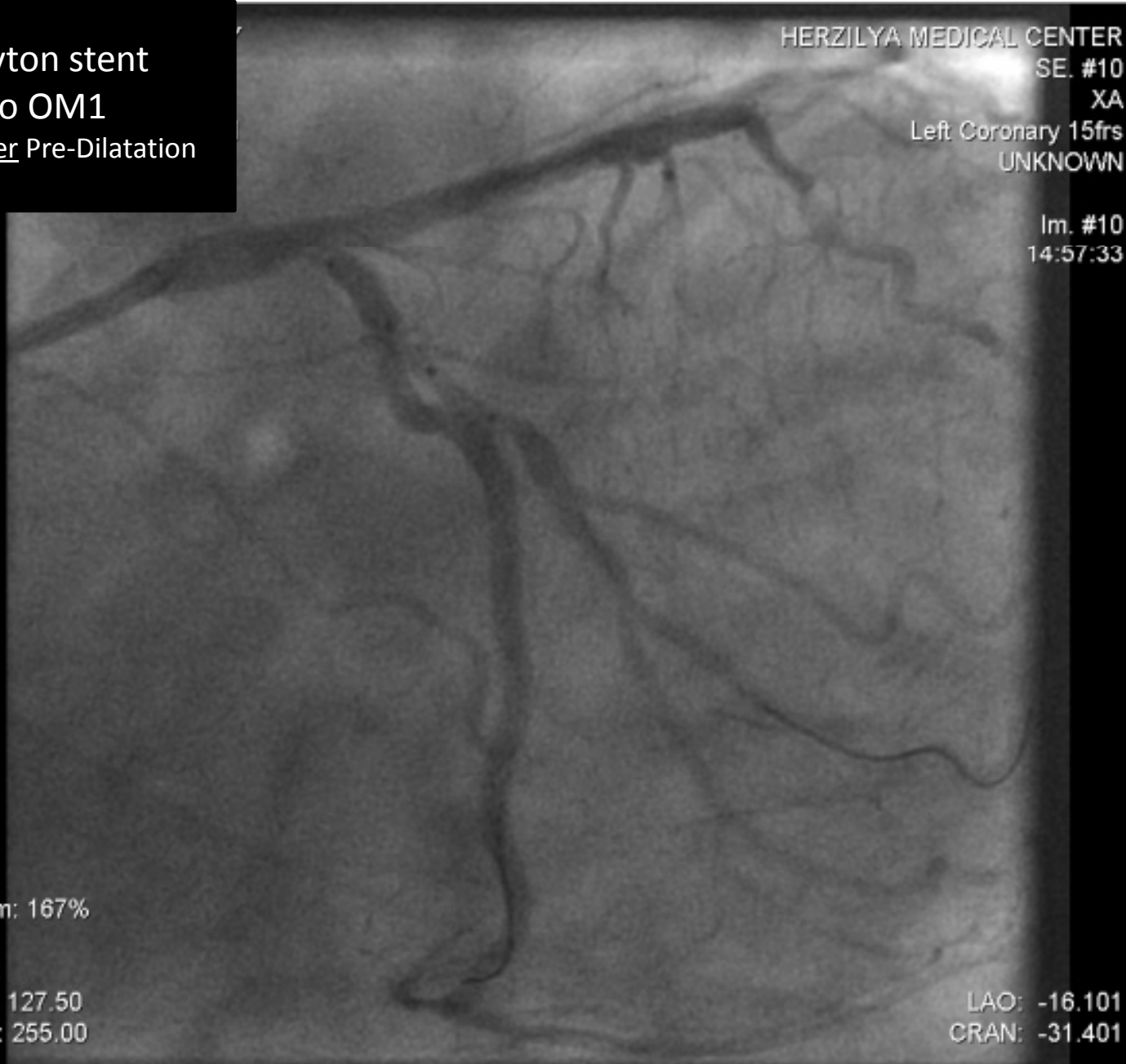VOI:

WC: 127.50

WW: 255.00

LAO: -16.101

CRAN: -31.401



Xince Prime
DES into LCX
after re-wiring

HERZILYA MEDICAL CENTER

SE. #19

XA

Left Coronary 15frs

UNKNOWN

Im. #19

15:08:22

Zoom: 167%

PS:

VOI:

WC: 127.50

WW: 255.00

LAO: -16.101

CRAN: -31.401

Final Kissing
f/b POET (Proximal Optimization Expansion Technique)

HERZILYA MEDICAL CENTER

SE. #23

XA

Left Coronary 15frs

UNKNOWN

Im. #23

15:17:29

Zoom: 167%

PS:

VOI:

WC: 127.50

WW: 255.00

LAO: -16.101

CRAN: -31.401

Final Results

HERZILYA MEDICAL CENTER

SE. #25

XA

Left Coronary 15frs

UNKNOWN

Im. #25

15:20:13

Zoom: 167%

PS:

VOI:

WC: 127.50

WW: 255.00

LAO: -16.101

CRAN: -31.401

