

PALPITATIONS

משה סויסה
מרכז רפואי קפלן

בירור בחולה עם פלפיטציות

- פלפיטציות: בעיה שכיחה מאוד
- בד"כ שפירה, אך תיתכן כביטוי למצב מסכן חיים
- החשש מפספוס אבחנה שניתנת לטיפול מביא לבצוע בדיקות מרובות שיעילותן מוטלת בספק

הסתמנות שכיחה – סימנים ומצבים נילווים

■ סימנים:

- החסרת פעימה, פעימה בעוצמה חזקה
- רטט מהיר בחזה
- מלאות ולחץ בצוואר

■ מצבים נילווים:

- פלפיטציות בזמן חרדה או עם התקפי חרדה
- פלפיטציות בזמן מאמץ
- פלפיטציות הקשורות בתנוחה
- פלפיטציות הקשורות לכמעט התעלפות או התעלפות

פלפיטציות

■ מידע מכוון נוסף:

- משך התלונות, האם מילדות?
- אופן התחלת וסיום הפלפיטציות
 - התחלה וסיום מהירים
 - הפסקה עם גירוי ווגלי

■ בבדיקה פיזקלית:

- איוושה של MVP
- התגברות איוושה הולוסיסטולית בוולסלבה
- סימני אי ספיקת לב

ECG בפלפיטציות

סיבה אפשרית	ממצא ב – ECG
AVRT	PR קצר, גל דלתא
AFIB	P מיטרלי, APB, LVH
Idiopathic VT –RVOT, LVOT	VPB במורפולוגית BBB
VPBs or VT	גלי Q
VPBs TDP	CAVB
VA	QT ארוך או קצר
VA	סימני ברוגדה
ARVD	T הפוך ב 2 מעם ובלי אפסילון

Recurrent Unexplained Palpitations (RUP) Study: Comparison of Implantable Loop Recorder Versus Conventional Diagnostic

Strategy ((J Am Coll Cardiol 2007;49:1951–6

50 חולים עם: ■

- פלפיטציות לא שכיחות (פחות מפעם בחודש)
- נמשכים לפחות דקה
- ללא מציאת הסיבה (אנמנזה, בדיקה ו ECG)

שתי קבוצות: ■

– זרוע קונבנציונלית (24 חולים):

■ הולטר

■ External Loop Recorder

■ EPS

– (השתלת 26 LR וחולים)

Recurrent Unexplained Palpitations (RUP) Study

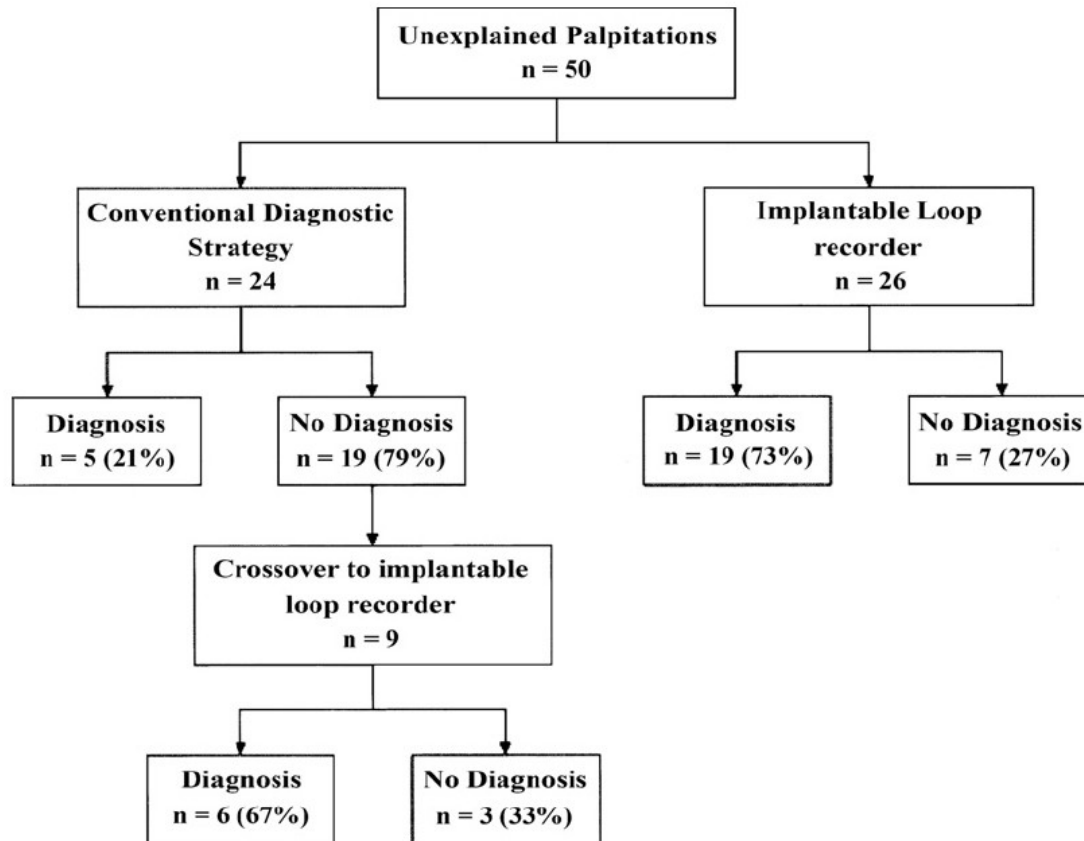


Figure 1 Flow Diagram of Diagnostic Outcome

Recurrent Unexplained Palpitations (RUP) Study

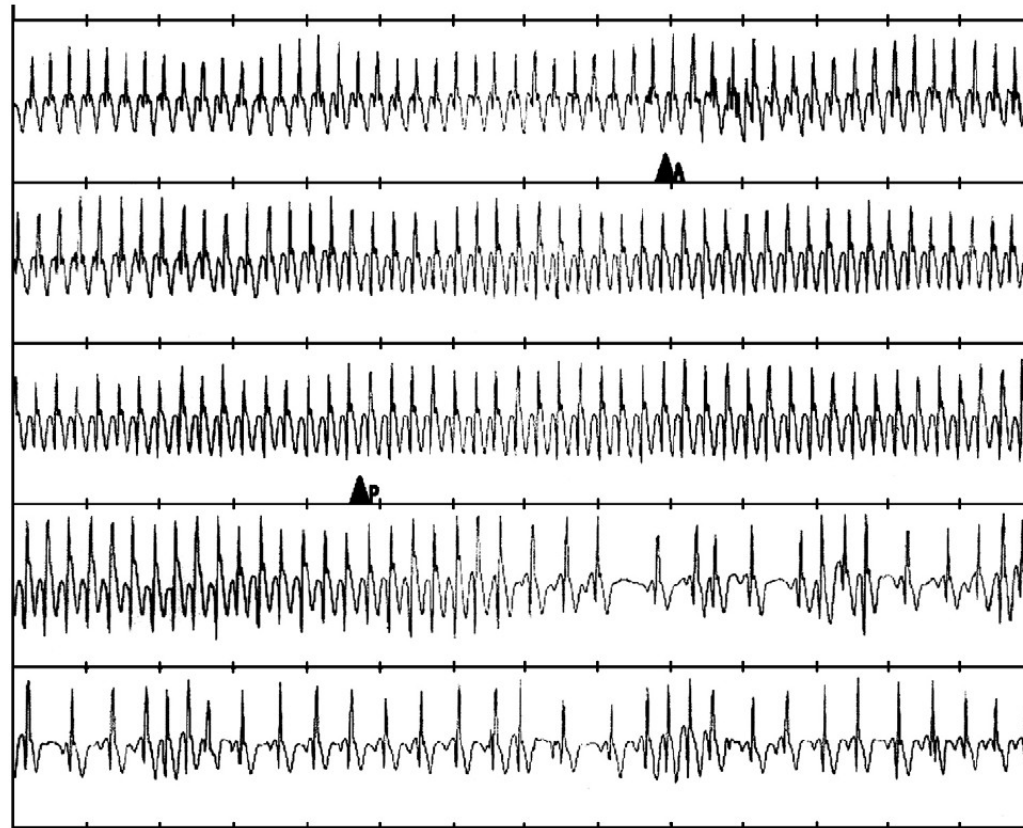
Table 3 Diagnostic Outcome

	Conventional Diagnostic Strategy (n = 24)	Implantable Loop Recorder (n = 26)
Diagnosis, n (%)	5 (21)	19 (73)*
Supraventricular tachycardia	4	6
Atrial fibrillation/atrial flutter	1	6
Sinus tachycardia	0	4
Sinus bradycardia	0	2
Paroxysmal AV block	0	1
No diagnosis, n (%)	19 (79)	7 (27)
No palpitation recurrence during monitoring	16	6
Patient error in activating the recorder	5	1
Recorder malfunctioning	1	0
Negative EPS	19	—

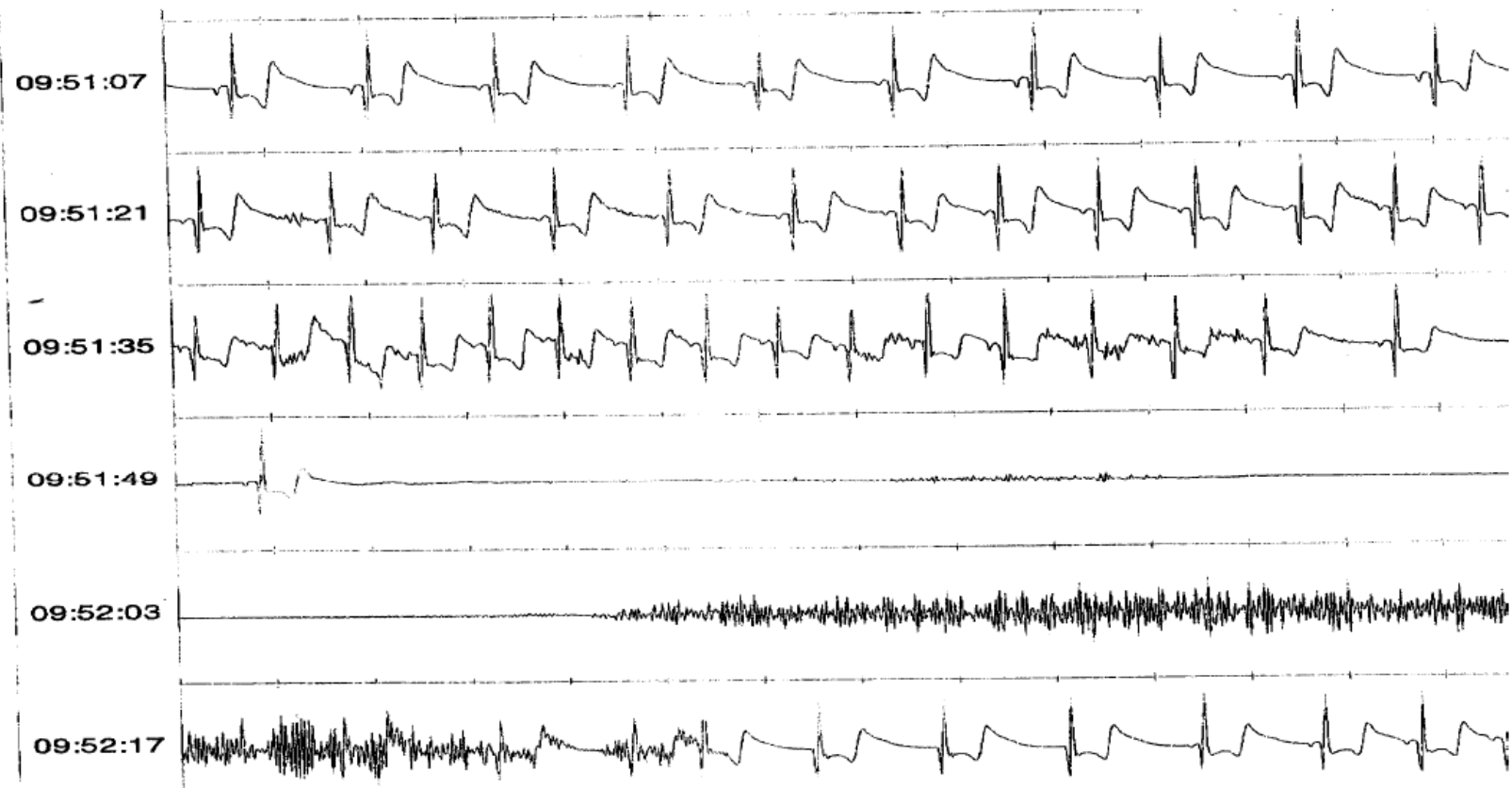
*p < 0.001.

AV = atrioventricular; EPS = electrophysiological study.

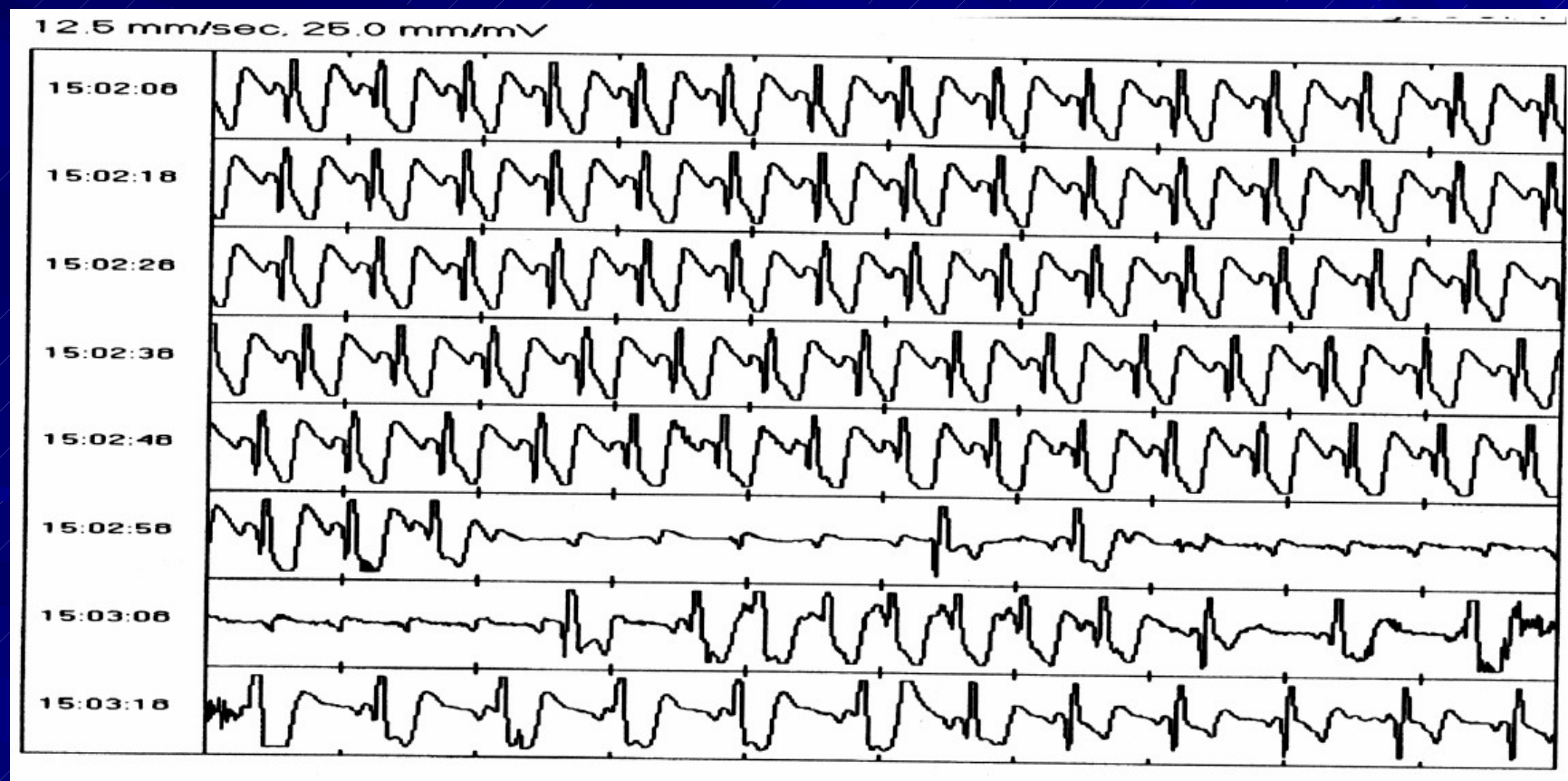
Recurrent Unexplained Palpitations (RUP) Study



הרישום הבא מקור מ ILR בחולה עם אירועי פלפיטציות וכמעט התעלפות חוזרים
ללא תיעוד כלשהוא עד כה ולאחר בירור נרחב כולל מספר פעמים של HOLTER
מוניטור, מבחן מאמץ אקו לב ומבחן TILT TABLE



הרישום הבא מקור מ ILR בחולה עם אירועי פלפיטציות
וכמעט התעלפות חוזרים ללא תיעוד כלשהוא עד כה ולאחר
בירור נרחב




מקרה מס' 1

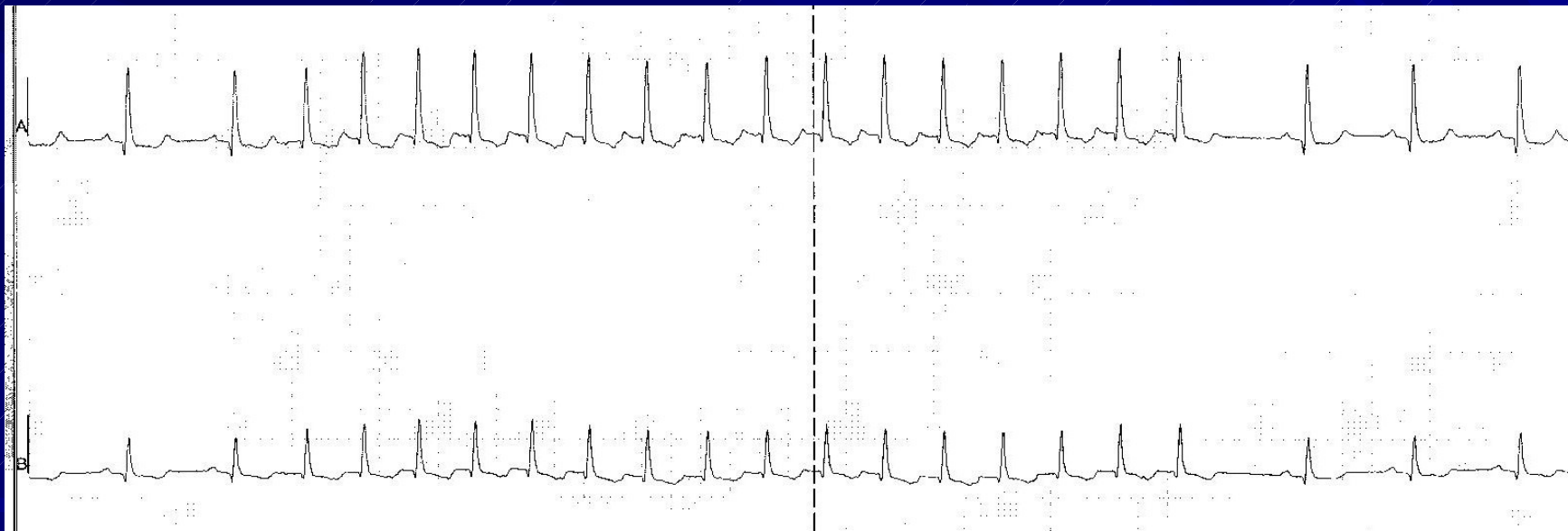■ בת 65

- יתר שומנים בדם
- סכרת
- תלונות של פלפיטציות מרובות (אירועים קצרים)
- ב EPS הופק AVNRT
- המשיכה להתלונן על אותן תלונות
- התחברה ל – External loop recorder

מקרה מס' 1



מקרה מס' 1

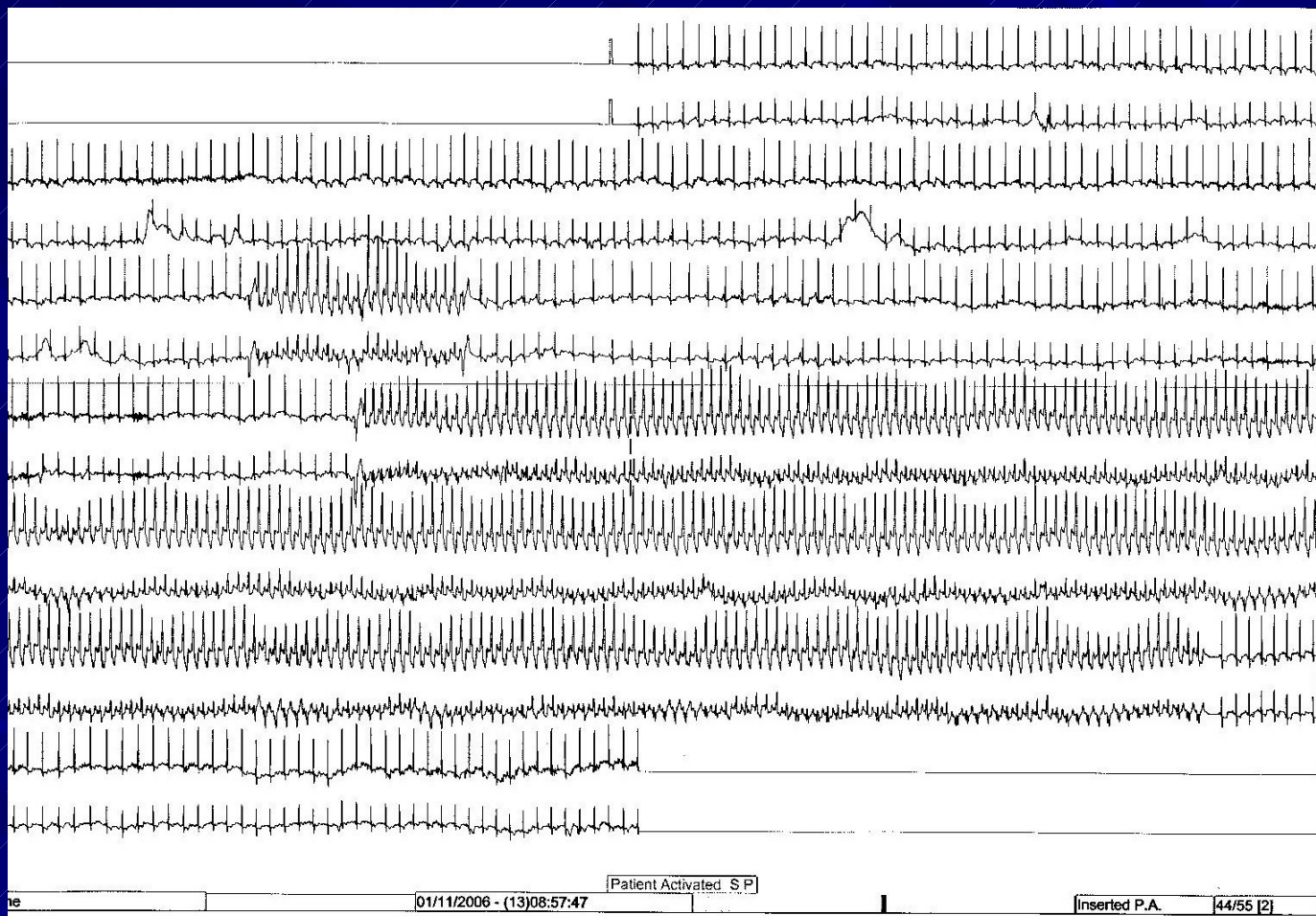


מקרה מס' 2

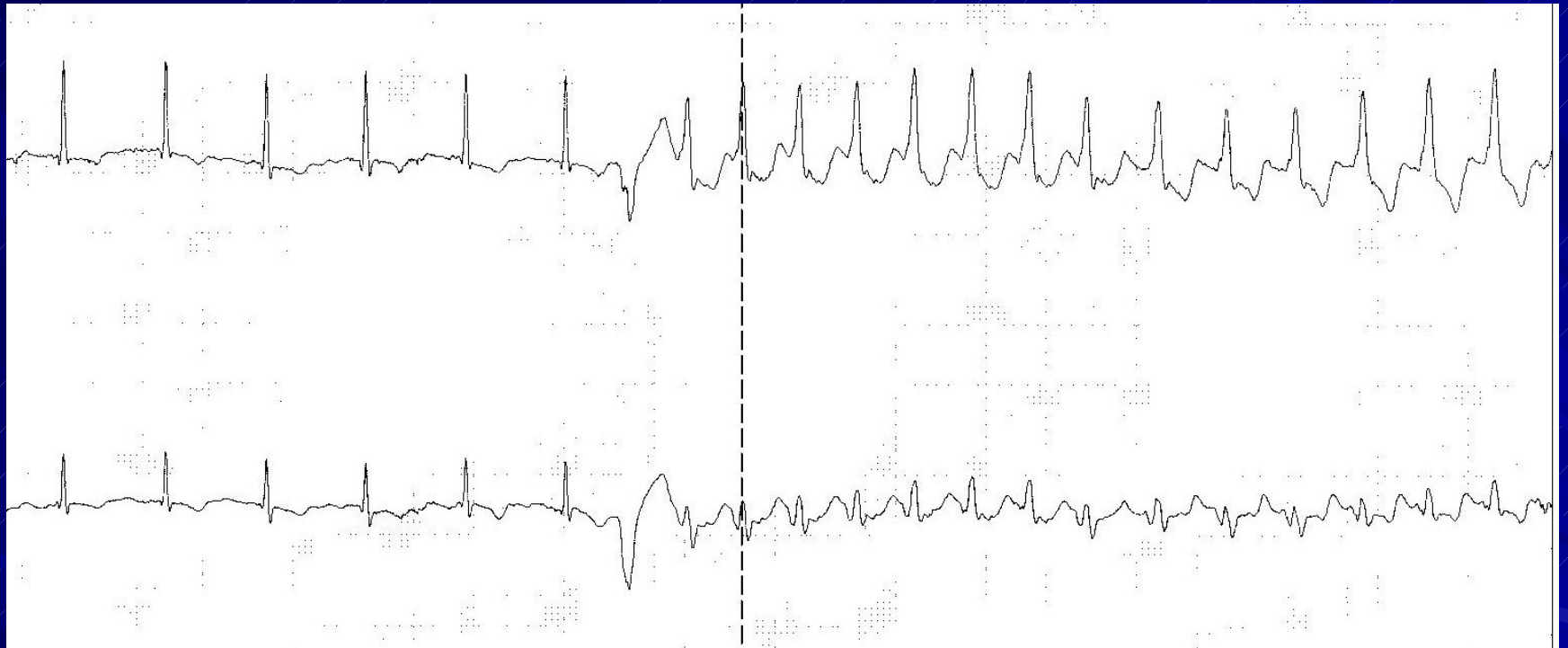
■ בת 56

- מעשנת
- יתר לחץ דם
- יתר שומנים
- אירועים רבים של פלפיטציות ודופק מהיר
- ללא תיעוד בבירור ראשוני
- התחברה ל External loop recorder

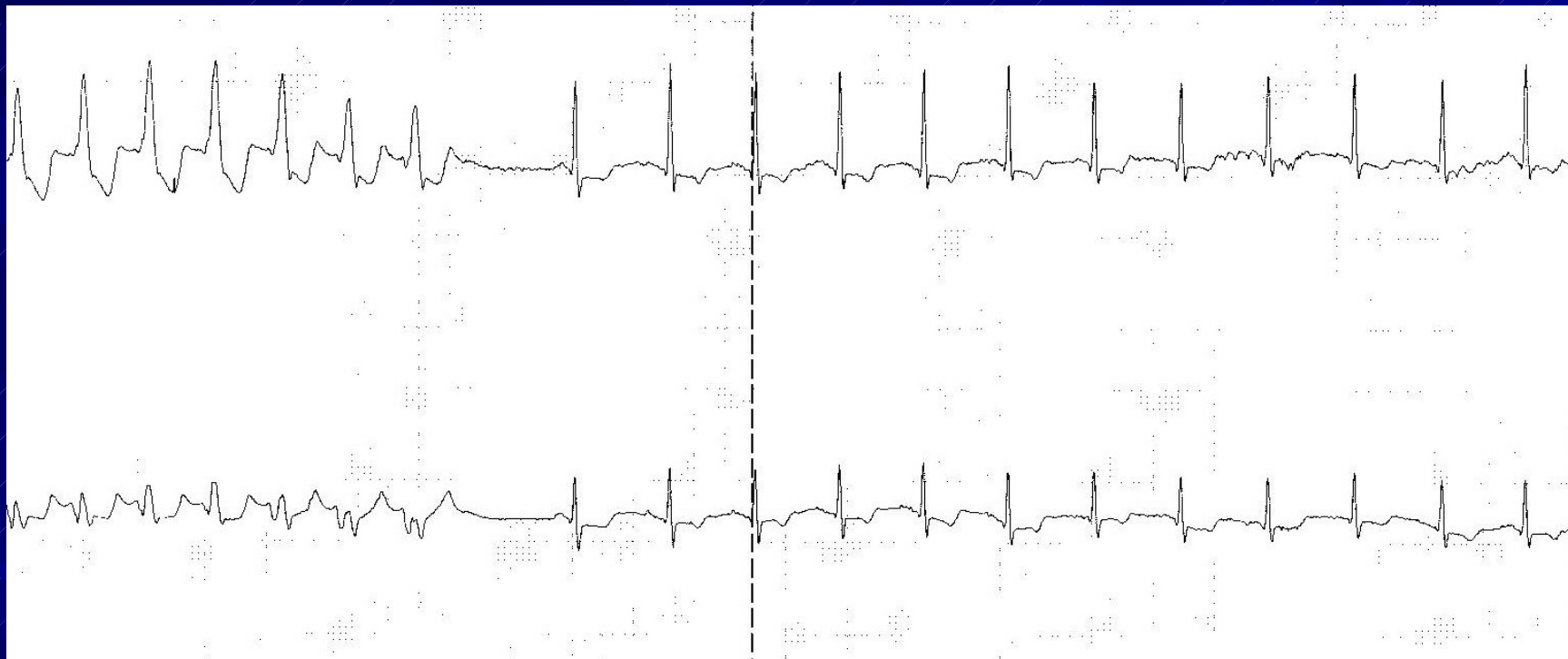מקרה מס' 2



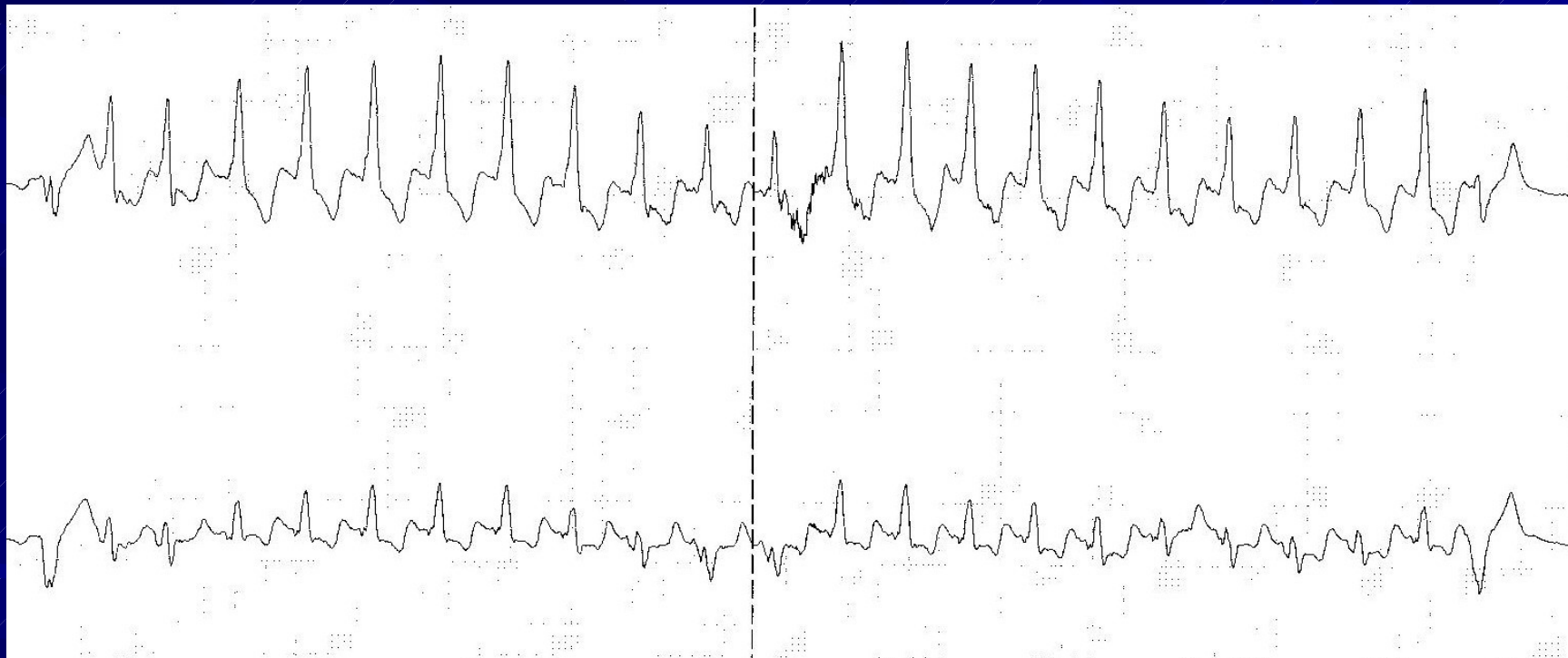
מקרה מס' 2



מקרה מס' 2



מקרה מס' 2



מקרה מס' 3

■ בת 29, בד"כ בריאה

■ תלונה עיקרית: פלפיטציות מזה 4 שנים

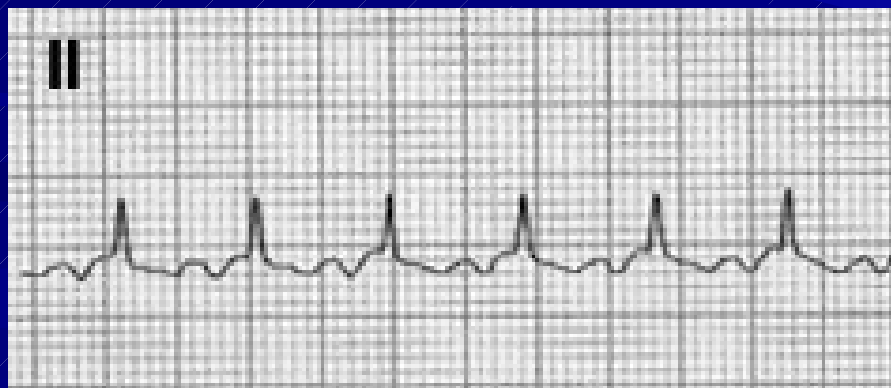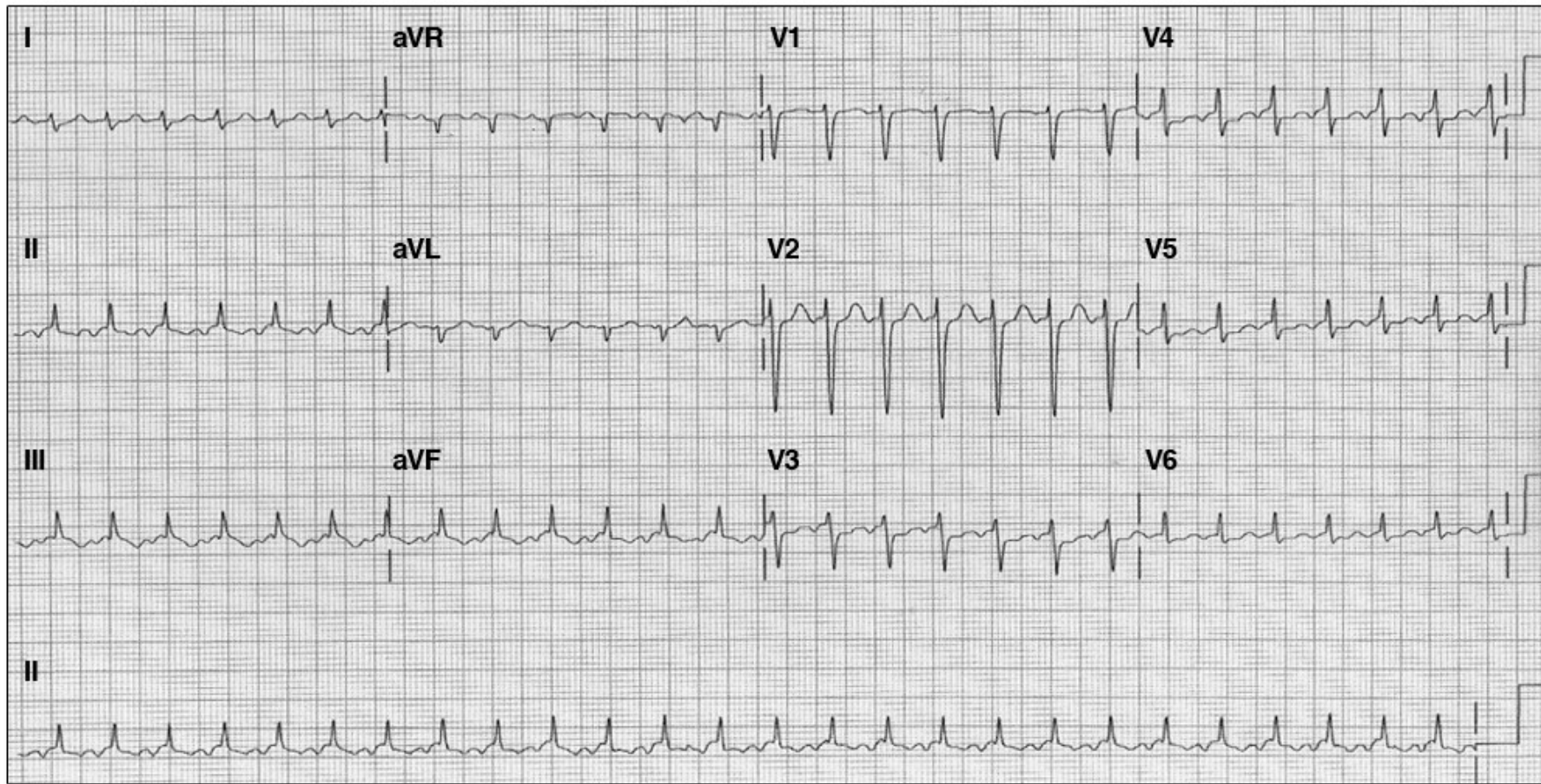
– בד"כ נמשכים מס' דקות

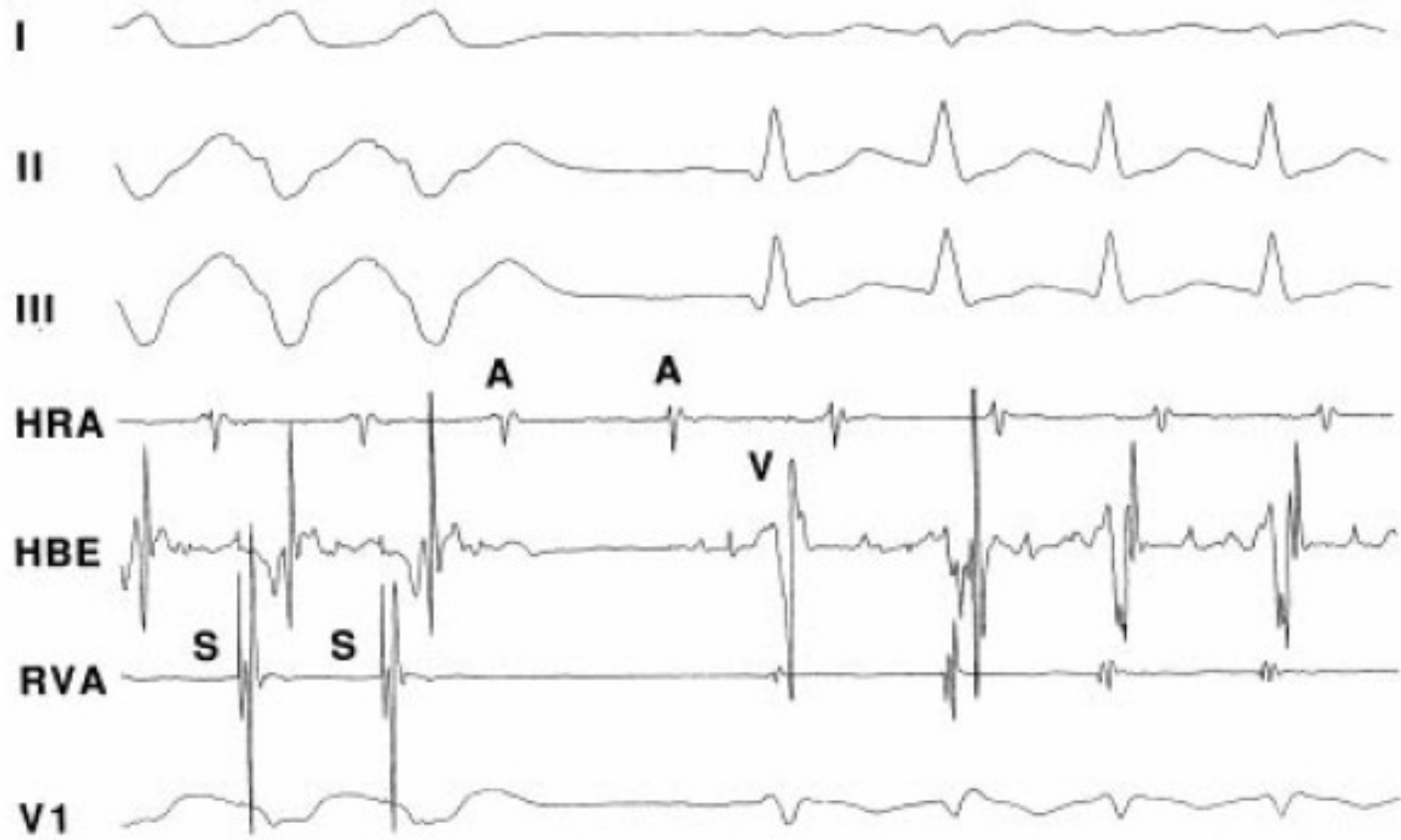
– תחושה של דופק מהיר מאוד שמתחיל פתאומית

■ בדיקה פיזקלית תקינה

■ בסופו של דבר תועד אירוע שנמשך כשעה וחלף

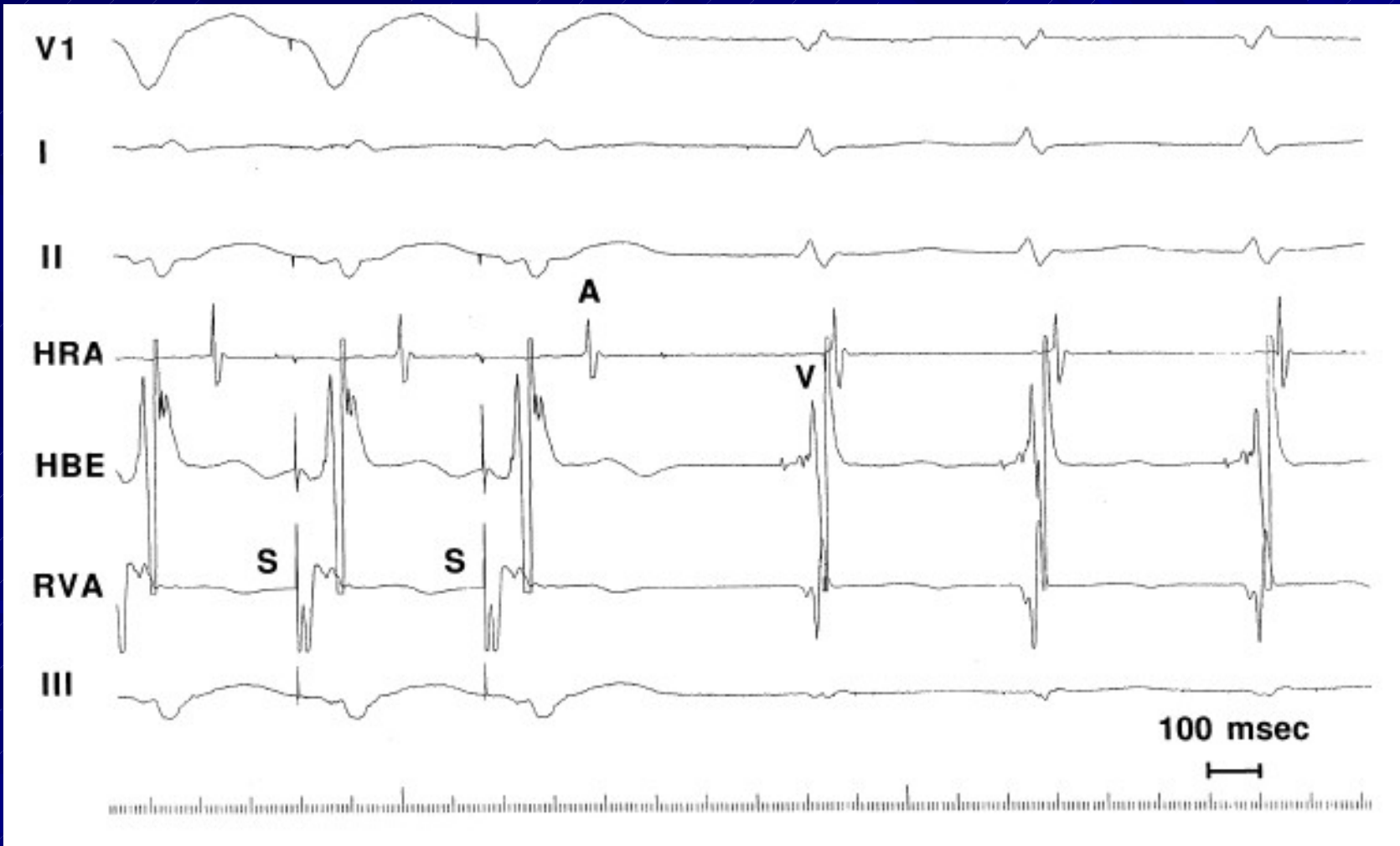עם מתן אדנוזין





100 msec
┌───┐

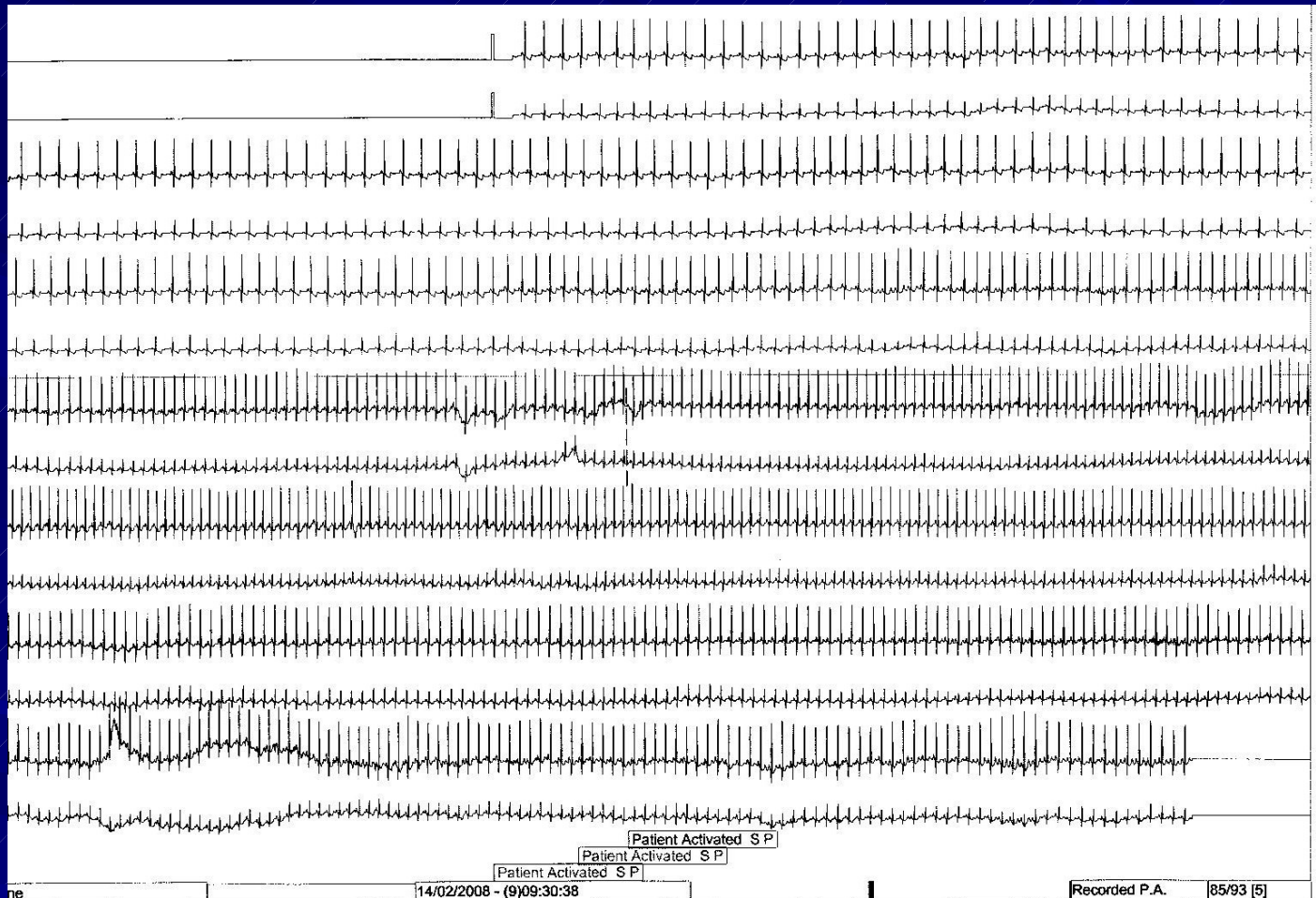




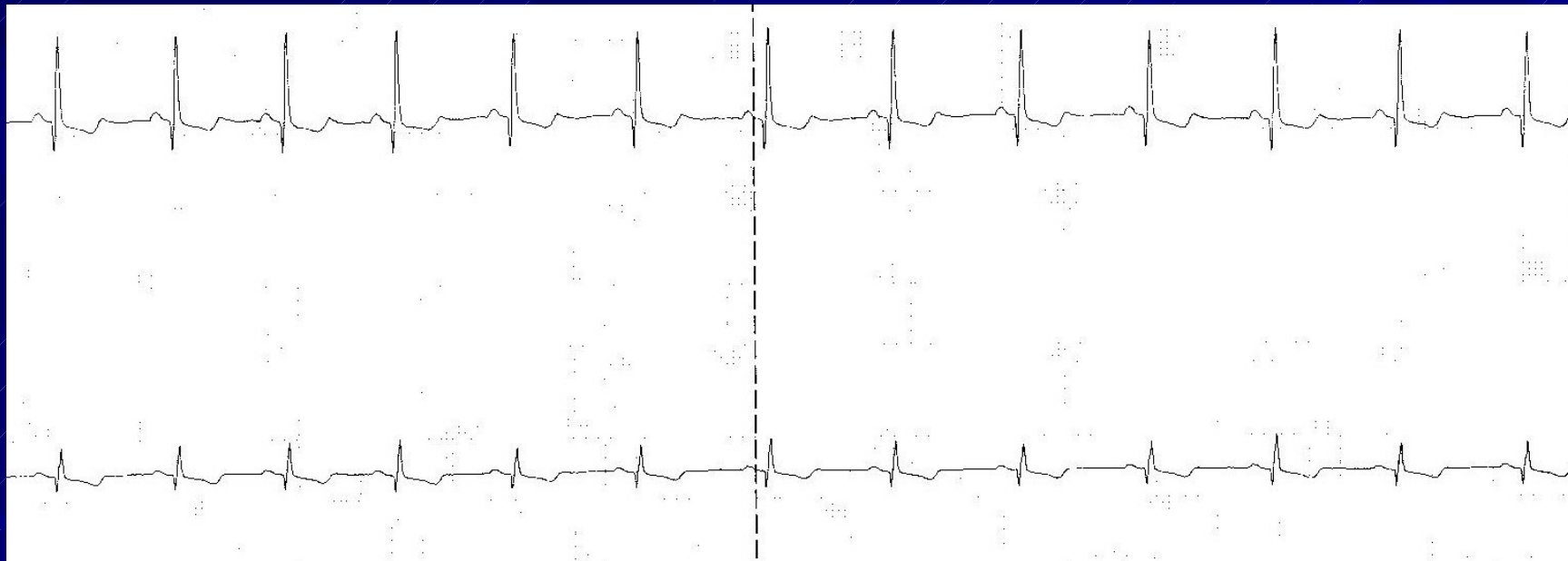מקרה מס' 4

- בת 35, בד"כ בריאה
- התקפים של דופק מהיר מידי שבוע
- ללא מתכונת הופעה קבועה
- נמשכים פרקי זמן משתנים
- חולפים לאחר מנוחה

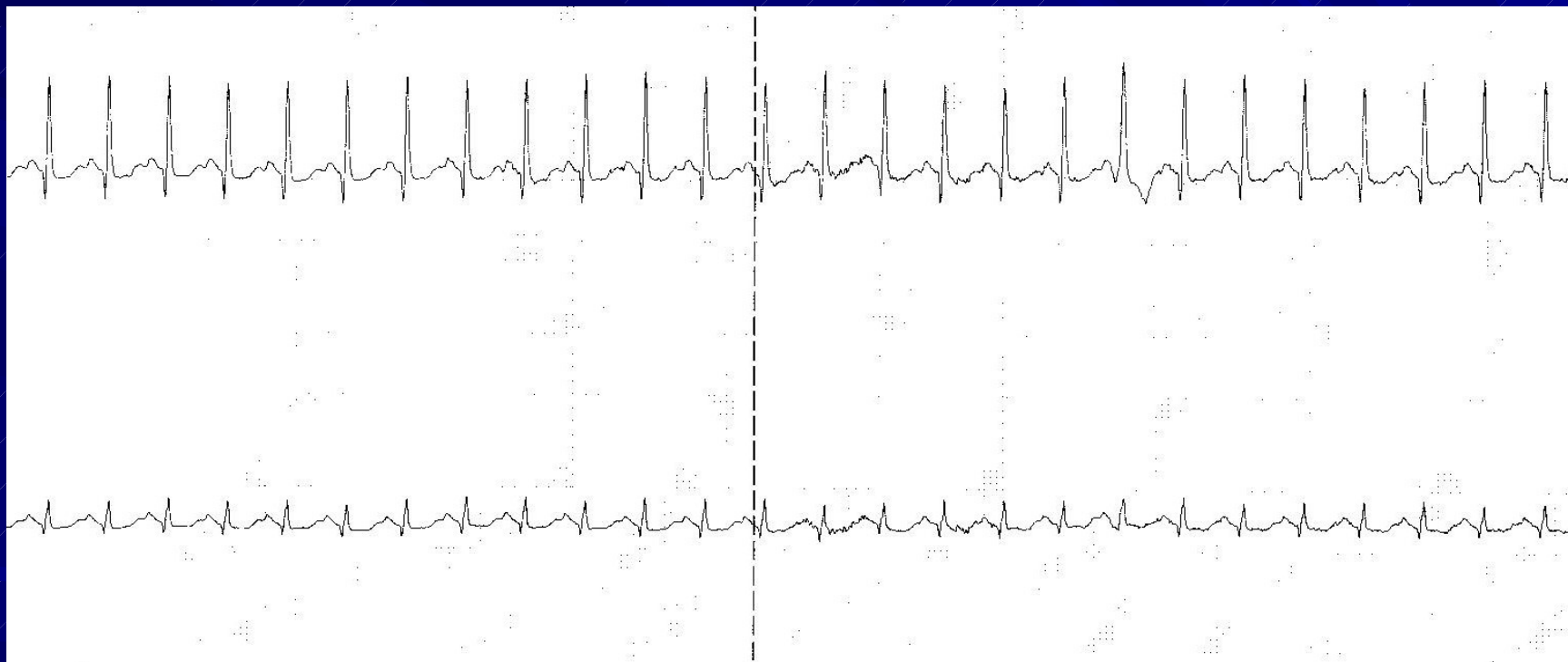מקרה מס' 4



מקרה מס' 4



מקרה מס' 4



מקרה מס' 6

■ בת 65

■ התקפי דופק מהיר עם חולשה

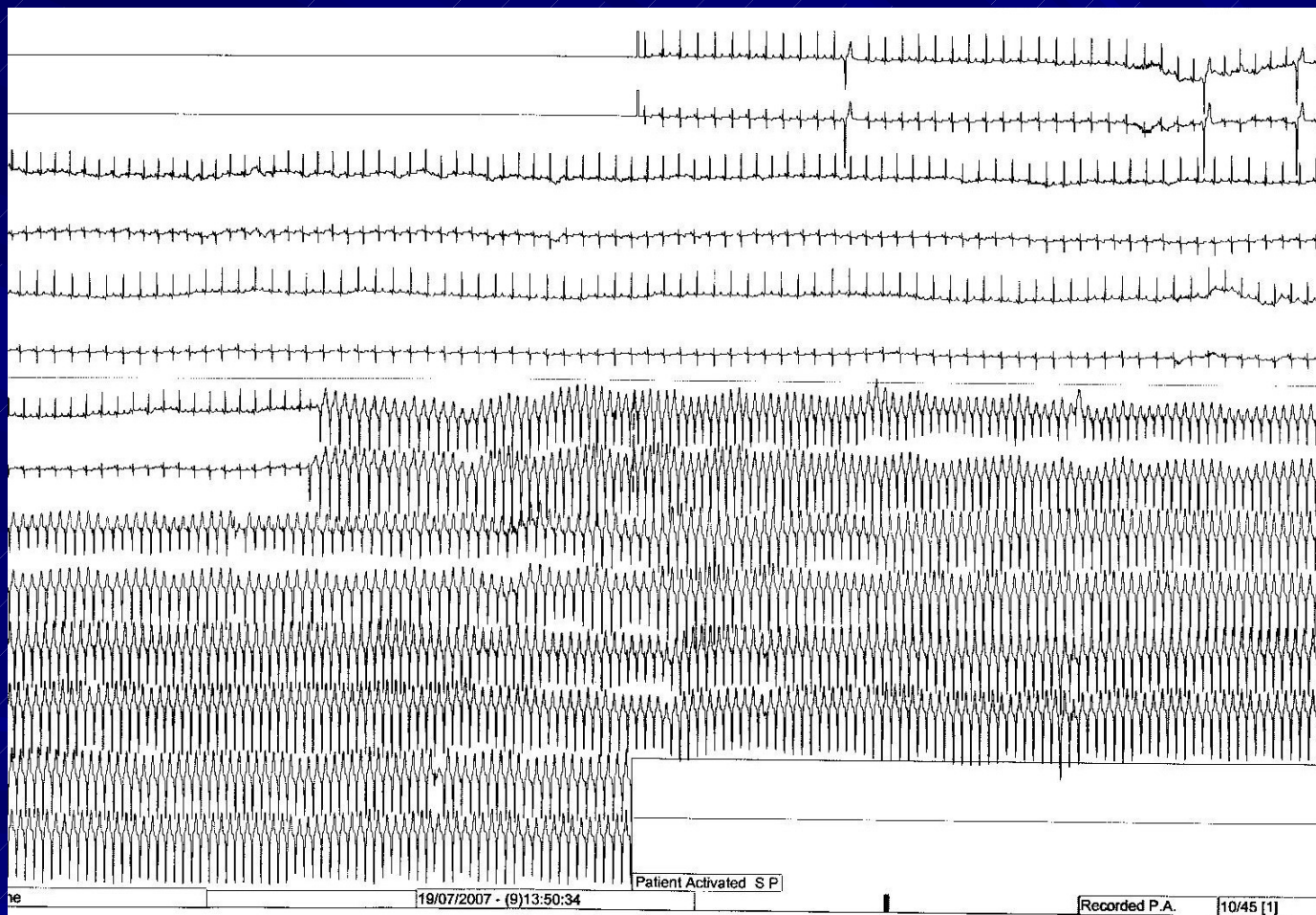
■ ללא אירוע של התעלפות

■ בהולטרים חוזרים כ 2-7% פעימות חדריות

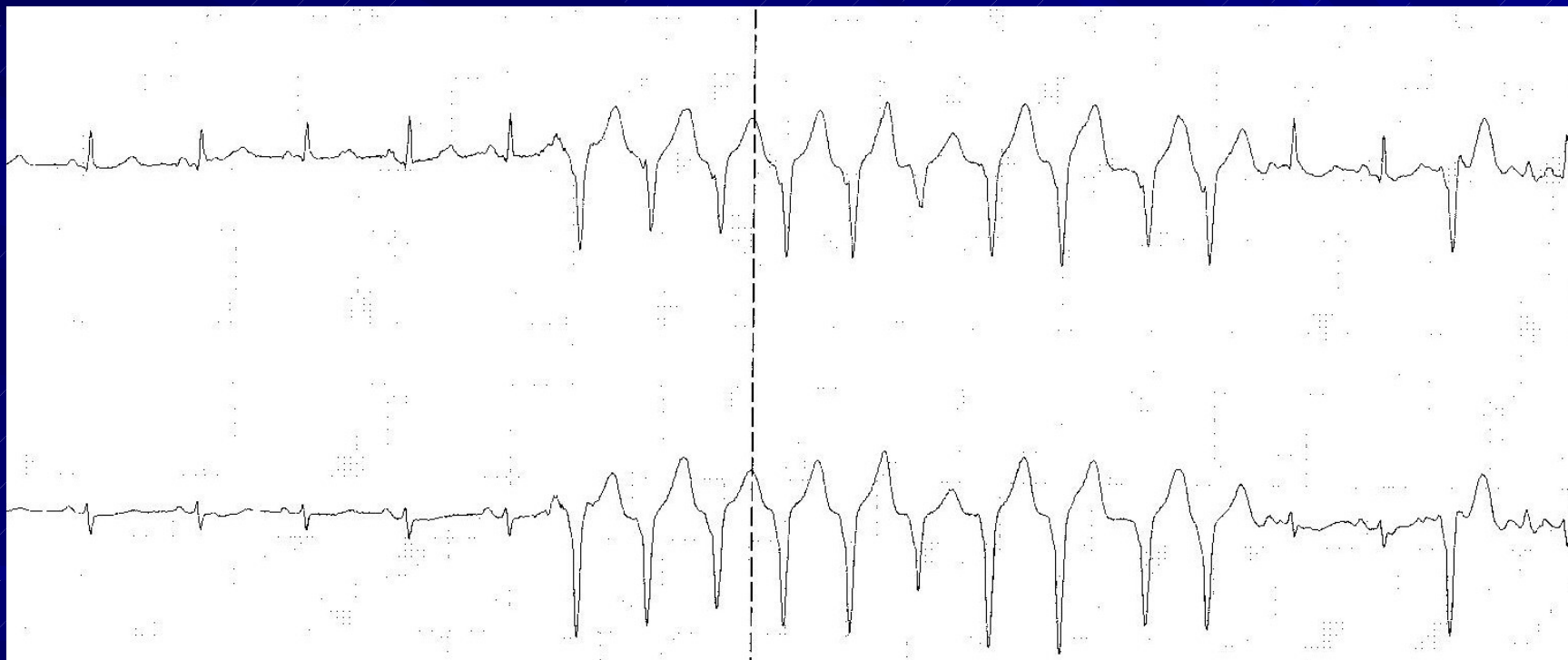מוקדמות

■ התחברה External Loop Recorder

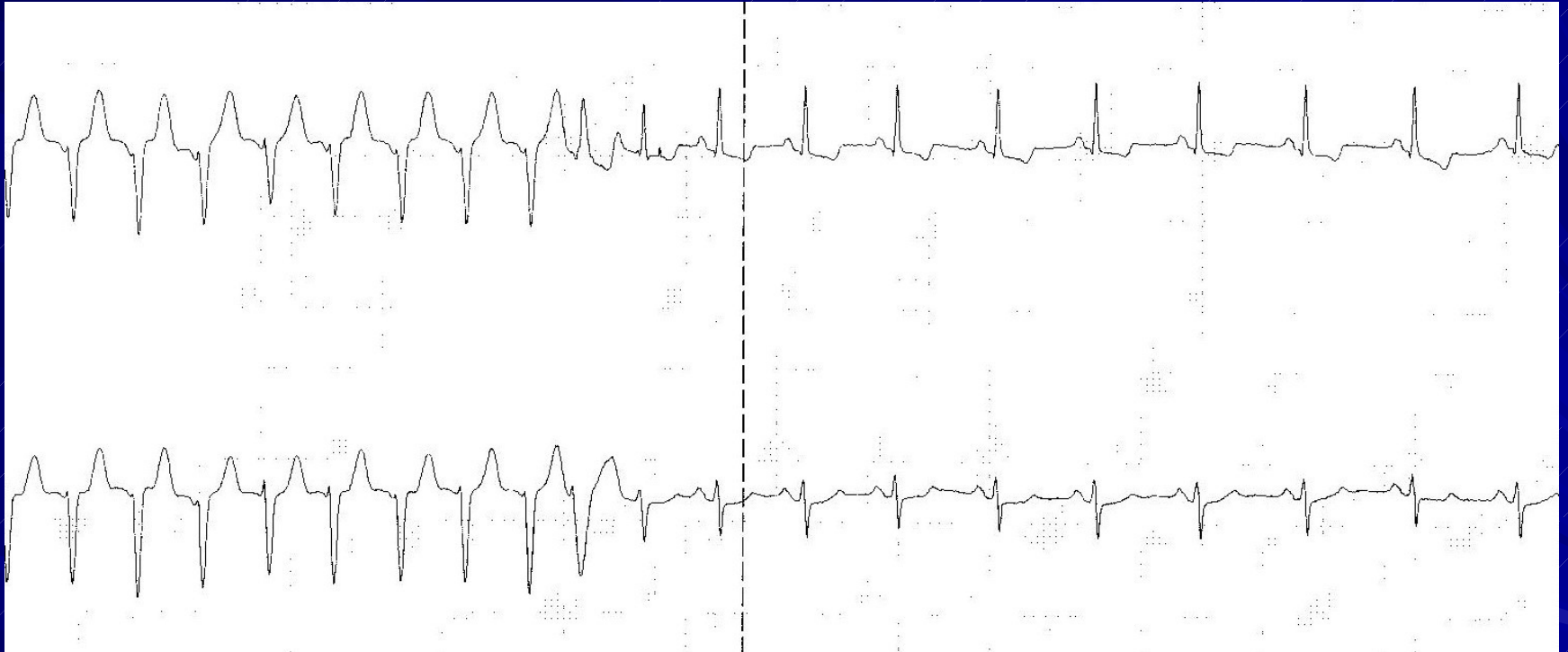מקרה מס' 6



מקרה מס' 6



מקרה מס' 6



מקרה מס' 6

